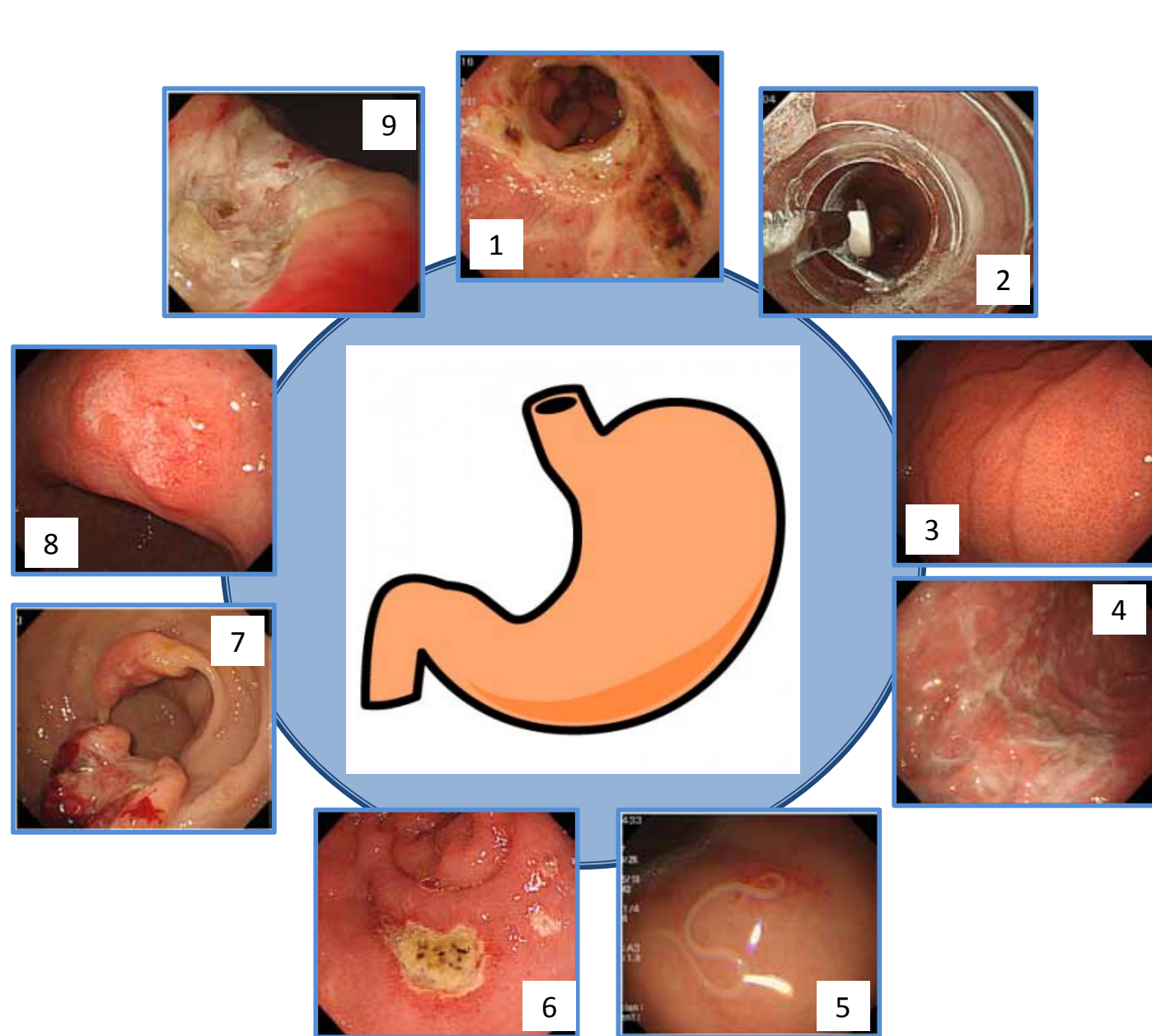
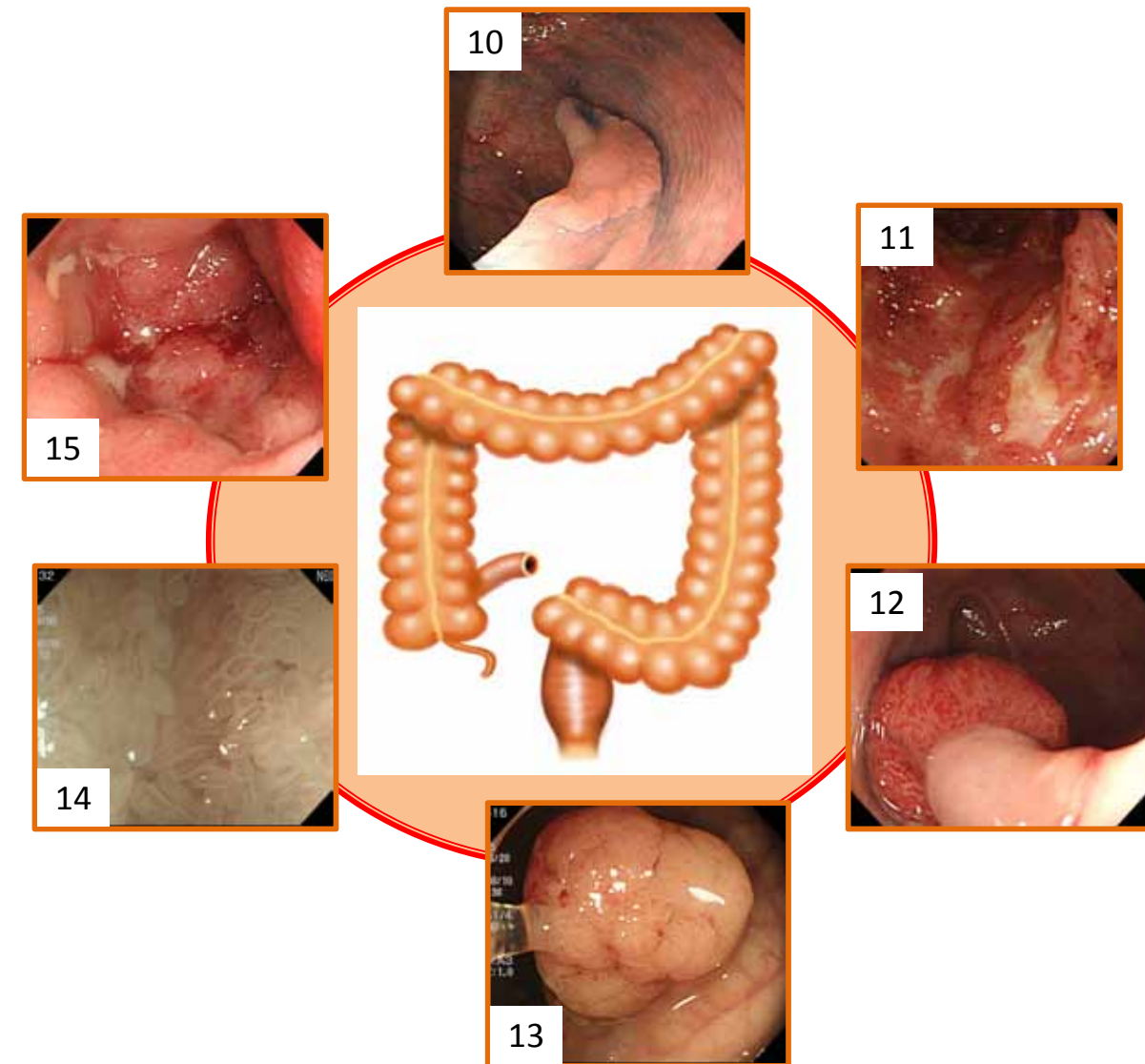
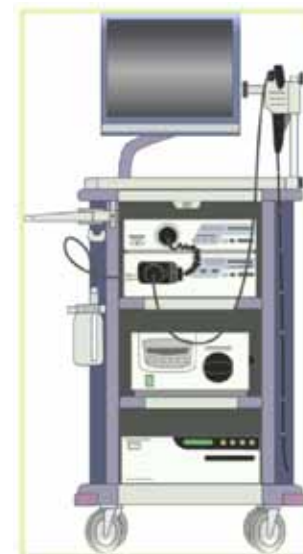


# 消化器内科

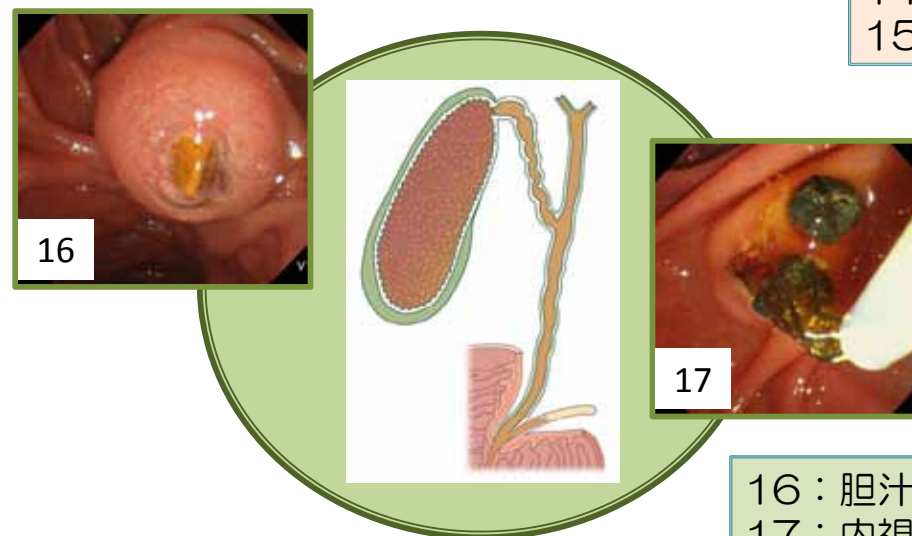
消化器内視鏡検査・治療を中心に、いろいろな消化器疾患の診断と治療をおこなっています。  
適切な治療のためには、的確な診断が不可欠です。



- 1：逆流性食道炎 最近増えています
- 2：包装ごと飲み込んでしまった錠剤 注意してください
- 3：ピロリ菌がない正常胃粘膜 キレイですね
- 4：ピロリ菌に感染した胃粘膜 きたないですね
- 5：時には寄生虫も見つかります アニサキスです
- 6：十二指腸潰瘍 鎮痛剤も原因になります
- 7：進行胃癌 こうなる前に発見したいですね
- 8：早期胃癌 このくらいなら内視鏡で治療できます
- 9：胃潰瘍 吐血や貧血の原因になります



- 10：早期大腸癌 このタイプはなかなか見つかりません
- 11：潰瘍性大腸炎 血便の原因になります
- 12・13：大腸ポリープ 内視鏡で治療できます
- 14：小腸粘膜 拡大するとこのように見えます
- 15：進行大腸癌 腸閉塞の原因になります



- 16：胆汁の出口で詰まってしまった胆石 これは痛い！
- 17：内視鏡で取り出した胆石 これでひと安心